

Expansión cutánea externa con endermología. Un método alternativo complementario en reconstrucción mamaria diferida

External cutaneous expansion with endermologie. An alternative complementary method in delayed breast reconstruction



De la Cruz, M.

De la Cruz, M.*

Resumen

Con el objetivo de mejorar las técnicas de reconstrucción mamaria diferida, incorporamos la técnica de endermología como método de expansión cutánea externa para eliminar el plano cicatricial inextensible que se forma entre la fascia del pectoral y el tejido celular subcutáneo tras la cirugía radical. Se trata de un procedimiento sencillo, de bajo coste y de aplicación universal, que en estos casos enfocamos a evitar nuevas cicatrices, complicaciones de zonas donantes, ingresos hospitalarios prolongados y los riesgos quirúrgicos elevados propios de las técnicas de reconstrucción mamaria con colgajos libres o pediculados, así como los frecuentes resultados insatisfactorios de la reconstrucción con expansor y prótesis en pacientes radiadas.

Cuando la piel presenta un grosor insuficiente o la paciente ha sido sometida a radioterapia previa, complementamos el tratamiento con lipotransferencia de grasa abdominal.

Todos los tratamientos de expansión cutánea externa se realizan en consulta mediante un equipo Cellu m6 (LPG® endermología, Francia). Tras la expansión, realizamos la reconstrucción como un aumento mamario simple con prótesis anatómica.

Medimos la ganancia de elasticidad cutánea tras masaje y el grosor dermograso mediante test de pellizco.

Realizamos la simetrización de la mama contralateral ptósica o hipertrofica en el momento de la colocación del implante o de la mastectomía subcutánea contralateral profiláctica en pacientes de riesgo.

Incluimos en el estudio mujeres sin distinción de edad, tipo o tamaño de tumor, o si han recibido radio o quimioterapia.

Con esta técnica, obtenemos resultados homogéneamente satisfactorios sin añadir nuevas cicatrices y mejorando la calidad de la piel y de la cicatriz de mastectomía.

Palabras clave Reconstrucción mamaria diferida, Endermología, Expansión cutánea externa, Lipotransferencia, Prótesis mamarias.

Nivel de evidencia científica 4

Abstract

In order to find an easy, low cost and universal breast reconstruction technique in deferred mastectomies, we have performed an external skin expansion technique treating the skin and scar removing therefor the inextensible scary tissue present between the Pectoralis Mayor fascia and the subcutaneous tissue after radical surgery.

This technique is focused in avoiding new scars, complications at donors sites, delayed hospital staying and mayor risks of free or pedicle flaps, and/or improving the poor results of traditional expansion plus prosthesis mammary reconstruction.

Cases with insufficient skin thickness or postradiation were treated with abdominal fat lipotransference.

All external expansion treatments had been performed at our office facilities through endermologie LPG Cellu m6® equipment.

After expansion, breast reconstruction has therefor been treated as a simple augmentation with anatomical implants.

We measured skin elasticity gain after expansion and thickness (pinch test) after lipotransference.

Contralateral ptotic or hypertrophic breast has been symmetrized at implant reconstruction stage.

Mastectomized women have been included in the study regardless of age, size or type of tumor, or if they have received radiation or chemotherapy.

With this painless technique we have obtained homogeneously good results without adding new scars and improving the quality of the skin and mastectomy scar.

Key words Delayed breast reconstruction, Endermologie, External cutaneous expansion, Lipotransference, Breast implants.

Level of evidence 4

* Especialista en Cirugía Plástica, Estética y Reparadora, Instituto Frauenfeld, Jerez de la Frontera, Hospital Quirón Campo de Gibraltar, y Hospital Viamed Bahía de Cádiz, Cádiz, España.

Introducción

En España el índice de reconstrucción mamaria postmastectomía es del 30% según datos presentados en el 48º Congreso Nacional de la Sociedad Española de Cirugía Plástica, Reparadora y Estética (SECPRE) 2013 por su Secretaria General, la Dra. Marta García Redondo. La SECPRE publicó en octubre de 2012 un estudio sobre reconstrucción mamaria en España en el que aparecen datos acerca de los motivos del 70% de pacientes restante que no se somete a reconstrucción, tanto inmediata como diferida. El miedo a las complicaciones y a la recuperación postoperatoria aparecen en dicho estudio como motivo principal para negarse al procedimiento en el 31% de las pacientes, y en un 50,9% el no tener la necesidad de hacerlo (1).

Las opciones de reconstrucción diferida disponibles hasta el momento son: expansor cutáneo más prótesis, expansor definitivo tipo Becker, lipotransferencia con o sin expansión previa mediante método BRAVA, colgajos pediculados con o sin prótesis tipo TRAM y dorsal ancho, o colgajos a distancia microquirúrgicos abdominales, glúteos, etc.

La técnica de reconstrucción mamaria más frecuente sigue siendo el uso de expansor más prótesis (2, 3), sin embargo es la que presenta más complicaciones secundarias tipo asimetría, contractura capsular (Baker >III), extrusión del implante o alteraciones cutáneas (4), eso sin obviar que esta técnica no tiene indicación en algunas pacientes que han sido sometidas a radioterapia (5).

Las técnicas de reconstrucción con colgajos, por su parte, tienen mayor incidencia de complicaciones graves tipo necrosis del colgajo (6), complicaciones quirúrgicas y anestésicas derivadas de la duración de la intervención, así como secuelas cicatriciales de las zonas donantes (7).

El objetivo de este trabajo es presentar una alternativa técnica en la reconstrucción de mama diferida que no añada nuevas cicatrices y complicaciones (zonas donantes), mejore las existentes y permita la reconstrucción con un mínimo riesgo quirúrgico y con ingresos hospitalarios de corta estancia, reduciendo a la vez los tiempos de recuperación postquirúrgica.

Material y método

Descripción de la técnica

Realizamos expansión cutánea externa de la piel y cicatriz de la mastectomía mediante un equipo LPG® Endermología (Cellu m6 LPG Systems®, Francia).

El LPG® es un equipo que consta de un cabezal móvil robotizado con dos rodillos motorizados que realizan un masaje activo sobre la piel basado en succión entre los rodillos, que la pellizcan, y un desplazamiento horizontal de los mismos en sentido *roll in* o *roll out* (Fig. 1). El mecanismo *roll in* hace rodar ambos rodillos en sentidos distintos, uno horario y otro antihorario, y permite un tra-

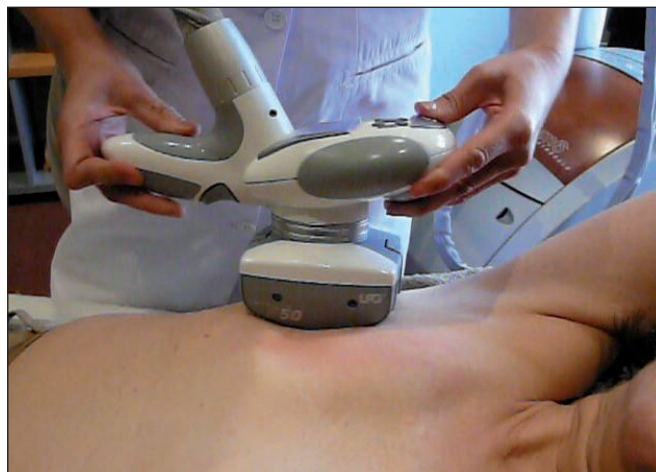

Fig. 1. Cabezal del LPG® deslizando sobre la piel del área de mastectomía.




Fig. 2. Panel de control de los rodillos del LPG®

tamiento de drenaje y estimulación cutánea; el mecanismo *roll out* hace girar los rodillos en el mismo sentido horario, uno con mayor velocidad que el otro, permitiendo un tratamiento de remodelación cutánea. El aparato está controlado por un software que permite la programación personalizada del equipo en función de las necesidades de presión y el tipo de succión, así como el desplazamiento de los rodillos (Fig. 2). El equipo posee dos cabezales, uno de mayor tamaño para áreas grandes (cabezal b), y otro más pequeño para áreas más localizadas (cabezal a). Se controla mediante un panel digital con modos de tratamiento preestablecidos para tratar celulitis dolorosa superficial y profunda, flacidez cutánea, cicatrices (modalidad terapéutica), y un modo manual que permite la programación individualizada (menú libre). Mediante este panel podemos variar la potencia de succión, la velocidad de rotación de los cabezales y el modo de rotación de los mismos (Fig. 3).

En nuestra práctica, programamos el cabezal en modalidad terapéutica con cabezal b y fuerza progresiva de succión desde 2 a 7 de intensidad. En las pacientes hipersensibles o con gran adherencia cutánea por radiodermatitis, comenzamos los tratamientos en la modalidad de celulitis dolorosa hasta que la elasticidad cutánea y las molestias de la paciente nos permiten pasar a nuestro modo estándar.

Cuantificamos la ganancia de piel en desplazamiento horizontal hasta conseguir una expansión cutánea suficiente, superior a 1,5 cm al final del tratamiento. Realizamos las mediciones al principio, en la mitad y al final del tratamiento. Para el test de desplazamiento dibujamos

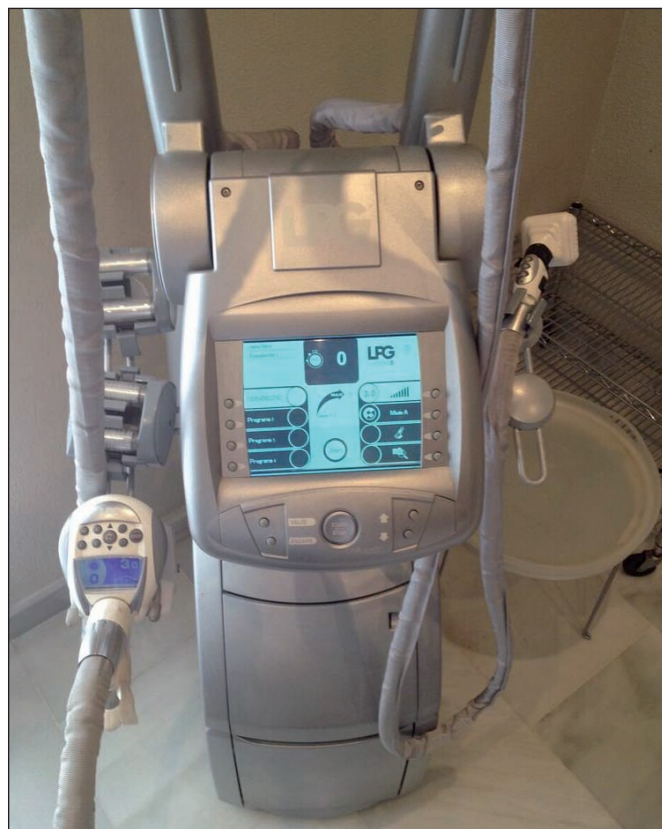

Fig. 3. Software de control de tratamiento del LPG® (detalle de la pantalla).

una línea recta craneocaudal que parte desde la línea media clavicular y pasa por la cicatriz de mastectomía como eje central, sobre la que aplicamos máxima tensión lateral y medial, dibujando y midiendo el desplazamiento obtenido (Fig.4) (Ejemplo: desplazamiento inicial $0,2\text{ cm} + 0,5\text{ cm} = 0,7\text{ cm}$, desplazamiento tras endermología $1,4\text{ cm} + 1,5\text{ cm} = 2,9\text{ cm}$; la ganancia total es de $2,2\text{ cm}$).

Otro criterio de valoración que empleamos es el pellizco de grosor del panículo adiposo (*pinch test*) una vez finalizado el tratamiento con LPG®. A las pacientes que presentan un test de pellizco menor de 2 cm se les practica lipotransferencia de grasa abdominal. Para ello, empleamos liposucción tumescente bajo infiltración con solución de Klein y anestesia general, usando aspiración con cánula manual de tulipa nº 3, y reinyección multicapa y en abanico mediante microcánulas de 2 y 2,5 mm tipo Coleman de punta roma y 1 orificio, con jeringas de 5 ml. Tratamos la grasa aspirada mediante decantación y lavados con suero en la misma jeringa de aspiración hasta obtener una grasa sin restos sanguíneos visibles. Todas las pacientes de lipotransferencia son intervenidas en régimen de cirugía mayor ambulatoria y dadas de alta a las 4 horas de la intervención. Las sesiones de lipoinfiltración se llevan a cabo la semana posterior a la finalización del tratamiento con LPG®, y con intervalo de 45 días en los casos que necesitan 2 sesiones (Fig. 5).

Finalmente, y una vez obtenida la elasticidad y el grosor cutáneos adecuados, procedemos a la reconstrucción mamaria en sí tratando a las pacientes como si fuese una mamoplastia de aumento simple, con abordaje a través de un neosurco submamario que diseñamos para no dañar la cicatriz de mastectomía, y colocación de una prótesis anatómica (Mentor® CPG 313 /323) en el plano submuscular. En aquellas pacientes que precisan lipotransferencia, la colocación de los implantes se hace, como mínimo, a los 45 días de la última sesión.

En todos los casos, llevamos a cabo también en ese mismo tiempo quirúrgico la reducción o mastopexia contralateral. Siempre colocamos drenajes aspirativos tipo

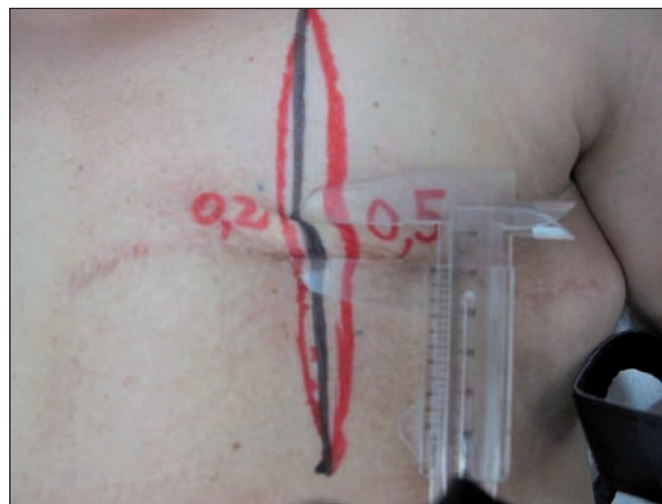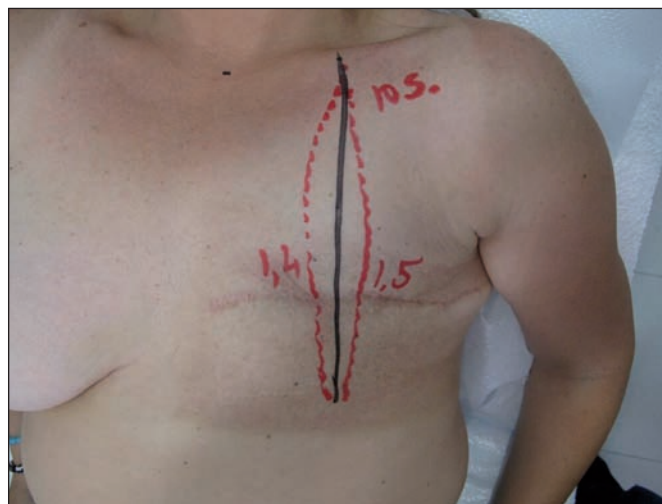


Fig. 4. Método de medición de la ganancia de elasticidad de la piel. A: marcaje, B: test del pellizco.

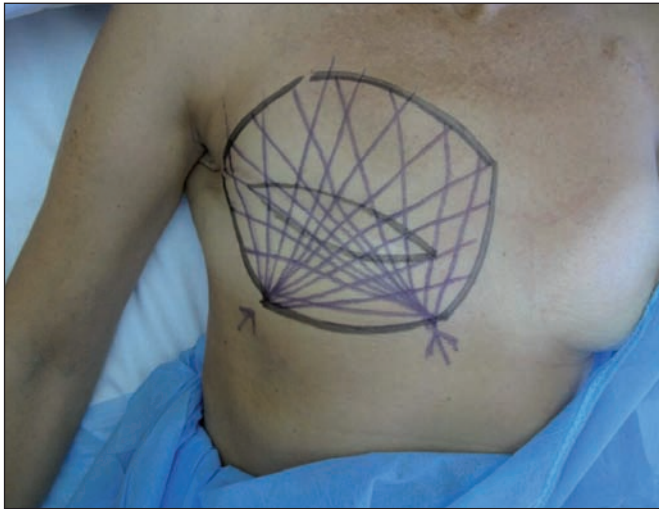

Fig. 5. Planificación de la lipotransferencia.

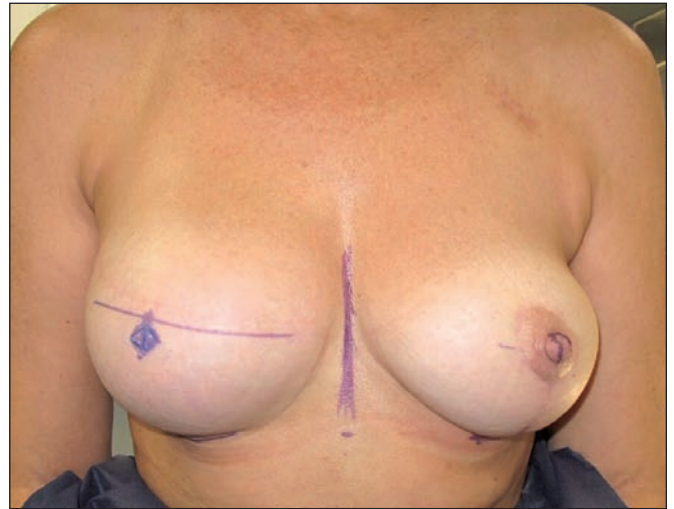


Fig. 6. Marcaje de la posición del nuevo pezón en la mama reconstruida.

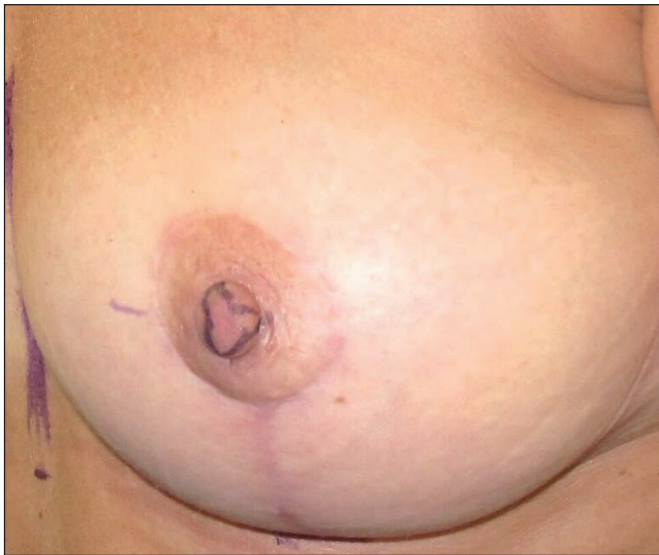


Fig. 7. Marcaje para la toma de injerto libre de pezón de la mama contralateral.

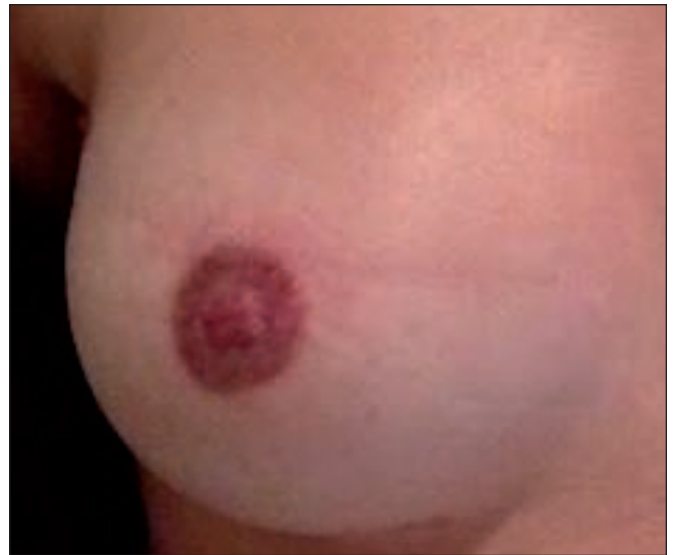

Fig. 8. Micropigmentación de la areola.

Redon® bilaterales y mantenemos cura oclusiva durante 1 semana con vendaje adhesivo.

La estancia media hospitalaria de las pacientes en esta fase final de reconstrucción es de 1 día. Para evitar asimetrías en el marcaje debidas a la inflamación, reconstruimos el pezón con injerto libre contralateral autólogo (Fig. 6 y 7) a partir del tercer mes tras la reconstrucción, y lo hacemos bajo anestesia local en régimen de cirugía ambulatoria; para la areola empleamos tatuaje que se realiza a las 3 semanas mediante micropigmentación (Fig. 8).

Otros parámetros del estudio

Para comparar nuestra técnica desde el punto de vista de rentabilidad económica frente a la reconstrucción mediante procedimientos clásicos de expansión e implante, colgajos microquirúrgicos, etc., realizamos un estudio de su coste en los supuestos de pacientes radiadas o no radiadas. Este coste fue cuantificado por el personal administrativo del hospital de ASISA de Jerez de la Frontera, compañía de salud a la que pertenecen nuestras pacientes,

computando la estancia medida hospitalaria, el tiempo y el gasto de quirófano, el material fungible, gastos anestésicos y de consultas, preparatorio y prótesis, y el gasto de personal.

Para medir la valoración final por parte de las pacientes del resultado obtenido aplicamos el test de Liker con valoración: muy malo, malo, regular, bueno y muy bueno. Este test se lleva a cabo mediante hoja de cuestionario entregado a las pacientes en el momento del alta final, 1 año después de la reconstrucción.

Finalmente, medimos también la contractura capsular en grados según escala de Baker en el proceso de seguimiento al año de la intervención y cada 2 años posteriormente

RESULTADOS

Entre 2008 y 2015 (7 años) hemos practicado reconstrucción mamaria diferida con la técnica descrita en 18 pacientes con mastectomía radical tras cáncer: 5 pacientes radiadas y 13 no radiadas. Como criterios de inclu-

Tabla I. Datos generales del grupo de estudio

PACIENTE	RT*	SESIONES LPG®	SESIONES LIPOTRANS.	VOLUMEN GRASA (ml)	GANANCIA CUTÁNEA TOTAL (mm)	EDAD	VOLUMEN IMPLANTE (cc) CPG 313 y 323
1	SI	25	2	120+80 (200)	2,2	52	495
2	NO	20	1	100	3,7	45	495
3	NO	20	0	0	3,5	37	440
4	SI	35	2	160+120 (280)	2,5	64	350
5	SI	30	2	110+140 (250)	2,4	60	490
6	NO	15	0	0	3,5	39	440
7	NO	20	2	115+130 (245)	3,1	58	395
8	SI	25	2	80+110 (190)	2,5	55	345
9	NO	20	0	0	4,1	43	495
10	NO	25	0	0	4,2	39	545
11	NO	25	1	155	3,2	59	395
12	NO	20	1	125	3,5	62	440
13	NO	20	1	100	3,6	47	490
14	SI	30	2	105+125 (230)	2,5	40	395
15	NO	20	1	130	3	46	490
16	NO	25	0	0	3,9	45	545
17	NO	20	1	115	3,9	60	440
18	NO	25	2	80+85 (165)	3,2	58	395
MEDIAS		23,3	1,1	168	3,25	50,5	446
		29 en pac. radiadas 22,6 en pac. no radiadas					

* RT: Radioterapia

Tabla II. Comparación entre pacientes radiadas y no radiadas

	RT* 5 pacientes	No RT* 13 pacientes	MEDIA
MEDIA de SESIONES LPG®	29	22,6	23,3
GANANCIA de DESPLAZAMIENTO	2,42 cm	3,56 cm	3,25 cm
MEDIA SESIONES de LIPOTRANSFERENCIA	2	0,76	1,1
VOLUMEN MEDIO de GRASA TRANSFERIDO	230 ml	87,3 ml	168 ml
MEDIA TAMAÑO de los IMPLANTES	395 cc	461 cc	443 cc
CONTRACTURA BAKER II	5 pacientes	2 pacientes	
CONTRACTURA BAKER III / IV	0	0	

* RT: Radioterapia

sión o exclusión en el estudio no hemos distinguido entre el tipo de tumor primario, TNM, vaciamiento axilar, edad (37 años mínima; 64 máxima, media 50,5), ni si las pacientes habían recibido o no terapias adyuvantes.

El tiempo medio de espera desde la mastectomía hasta la reconstrucción fue de 2,5 años (mínimo 1, máximo 5) (Tabla I).

Para valorar los resultados dividimos a las pacientes en dos grupos: radiadas, 5 pacientes; y no radiadas, 13 pacientes, y así poder evaluar el número de sesiones de tratamiento con LPG® realizadas y las sesiones de lipotransferencia previas a la reconstrucción con prótesis (Tabla II).

La media de sesiones de LPG® fue de 23,3 (2 semanales) (mínimo: 15 sesiones, máximo 35), con una duración de 35 minutos por sesión.

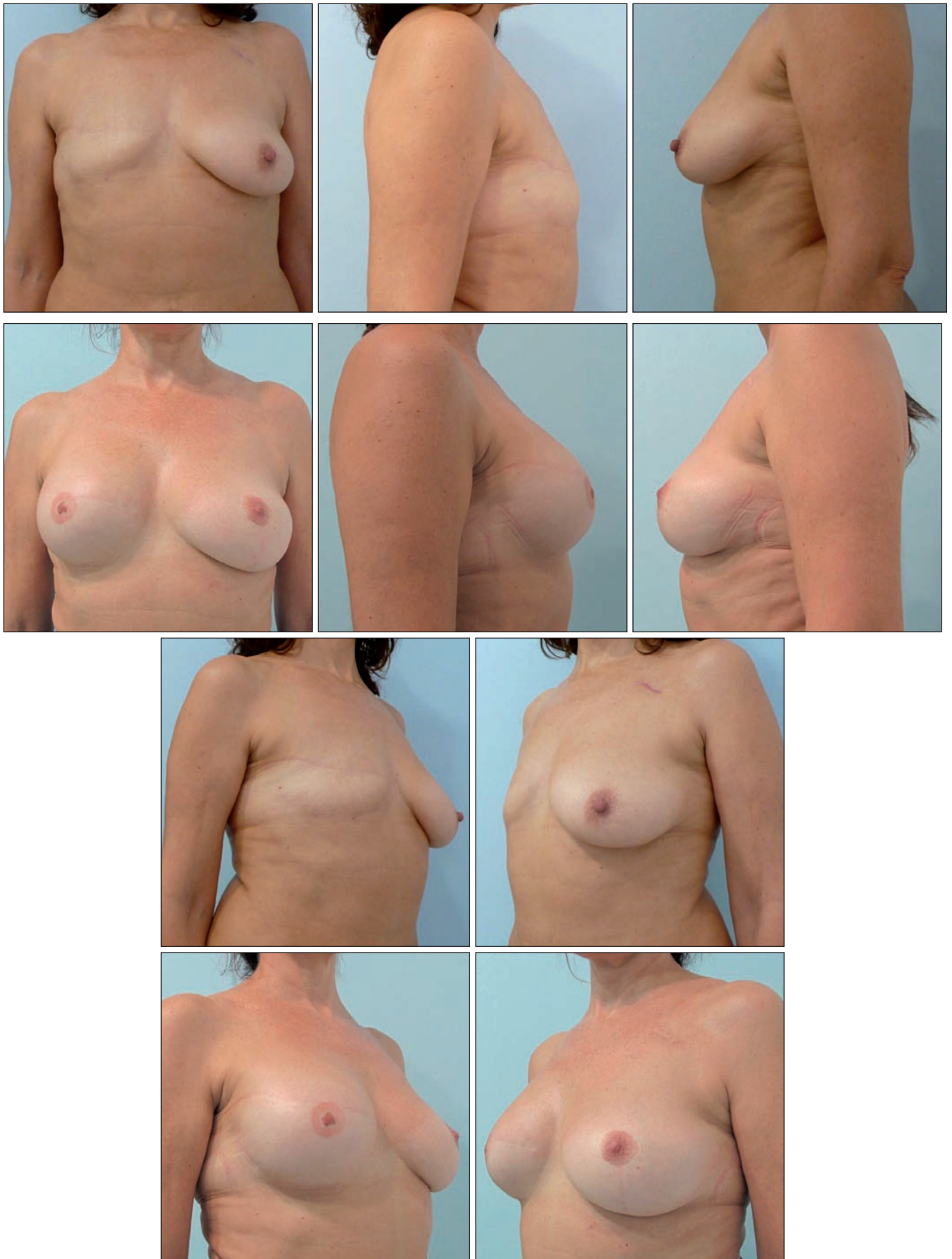


Fig. 9 (Caso 2). Pre y postoperatorio a los 3 años de paciente de 45 años, no radiada: 20 sesiones de tratamiento con LPG®, lipotransferencia de 100 ml, implante mamario de 495 cc y mastopexia contralateral.

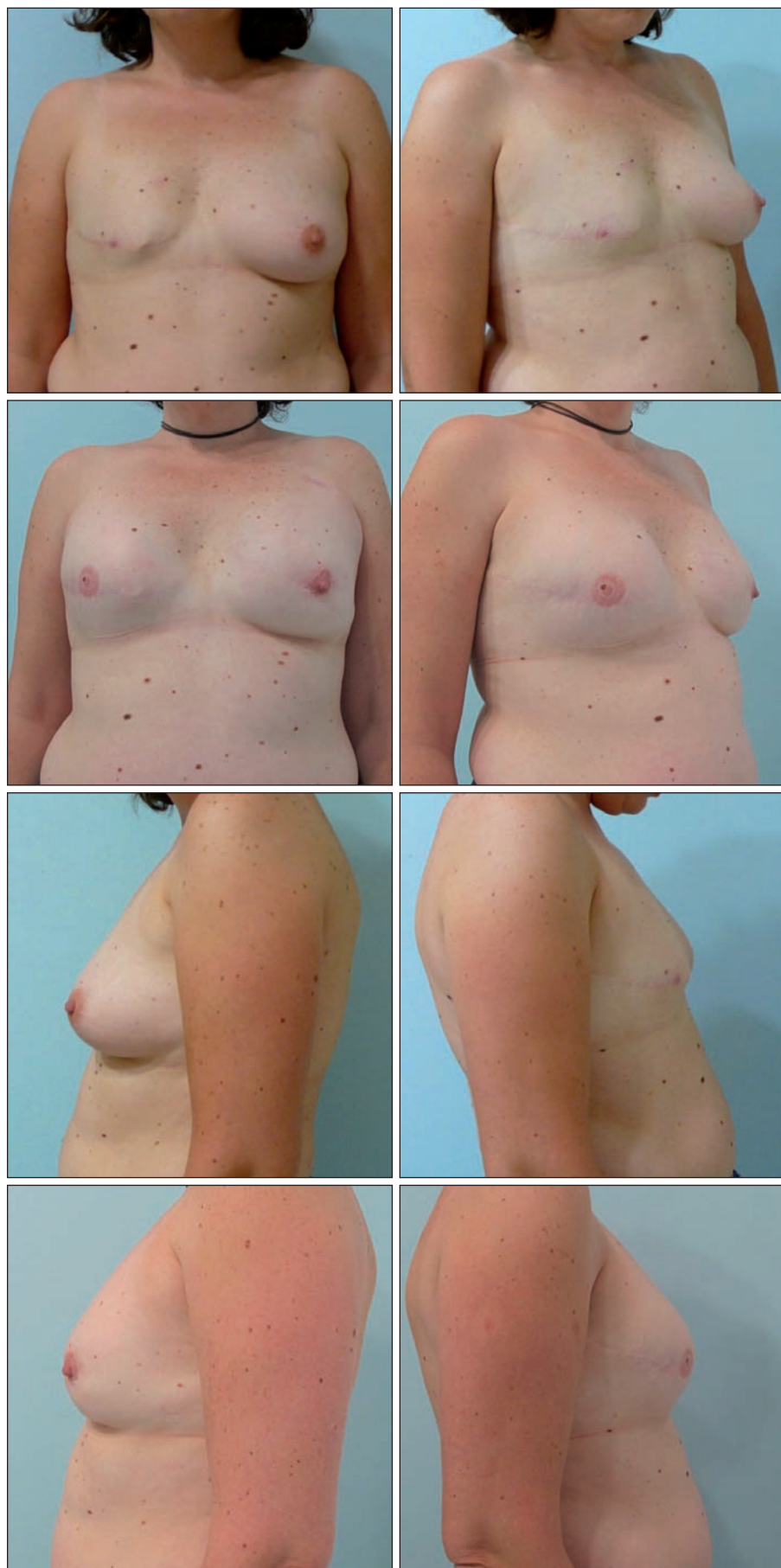

Fig. 10 (Caso 3). Paciente de 37 años, no radiada. Postoperatorio a los 3 años tras 20 sesiones de tratamiento con LPG®, implante mamario de 440 cc, mastectomía subcutánea contralateral e implante de 395 cc. No precisó lipotransferencia.

La ganancia de elasticidad cutánea media obtenida fue de 3,25 cm en desplazamiento tangencial: la ganancia en pacientes sometidas a radioterapia fue de 2,42 cm frente a 3,56 cm en las no radiadas (un 46% menos).

Las pacientes radiadas necesitaron una media de 6,4 sesiones más de tratamiento con LPG® que las no radiadas y 29 sesiones en las radiadas frente a 22,6 en las no radiadas; y 1,3 sesiones más de lipotransferencia: 2 sesiones en las radiadas frente a 0,76 en las no radiadas.

Para las lipotransferencias, el máximo de sesiones necesarias para alcanzar un grosor cutáneo suficiente (> de 2 cm en el test del pellizco) fue de 2 sesiones. La cantidad de grasa inyectada fue de 168 ml de media en las pacientes que recibieron grasa (máximo 160 ml, mínimo 85 ml por sesión).

En cuanto al tamaño de los implantes utilizados fue de una media de 443 cc (350 cc mínimo y 545 cc máximo). Esta media de volumen fue menor en las pacientes radiadas por la menor ganancia cutánea obtenida: 395 cc en pacientes radiadas, frente a 461 cc en las no radiadas.

El tiempo medio de la reconstrucción, desde el comienzo de la terapia LPG® hasta el tatuaje de la areola, fue de 8 meses y 20 días.

En el seguimiento realizado hasta la fecha, a 3 y 5 años de postoperatorio, no hemos observado contractura capsular mas allá de un grado Baker II en ninguna de las pacientes: 5 pacientes con Baker II coincidiendo en pacientes radiadas, y 6 pacientes con Baker grado I (Fig. 9-12).

En relación a las complicaciones, una paciente no pudo terminar la reconstrucción del pezón y areola por recidiva contralateral del tumor. Otra paciente con mastectomía subcutánea profiláctica contralateral sufrió la extrusión del implante tras un seroma y fue tratada de forma conservadora sin retirada de la prótesis, con curas oclusivas, esperando hasta la remisión espontánea del seroma, y practicando finalmente cobertura con colgajos autólogos de vecindad; la evolución fue favorable, sin secuelas.

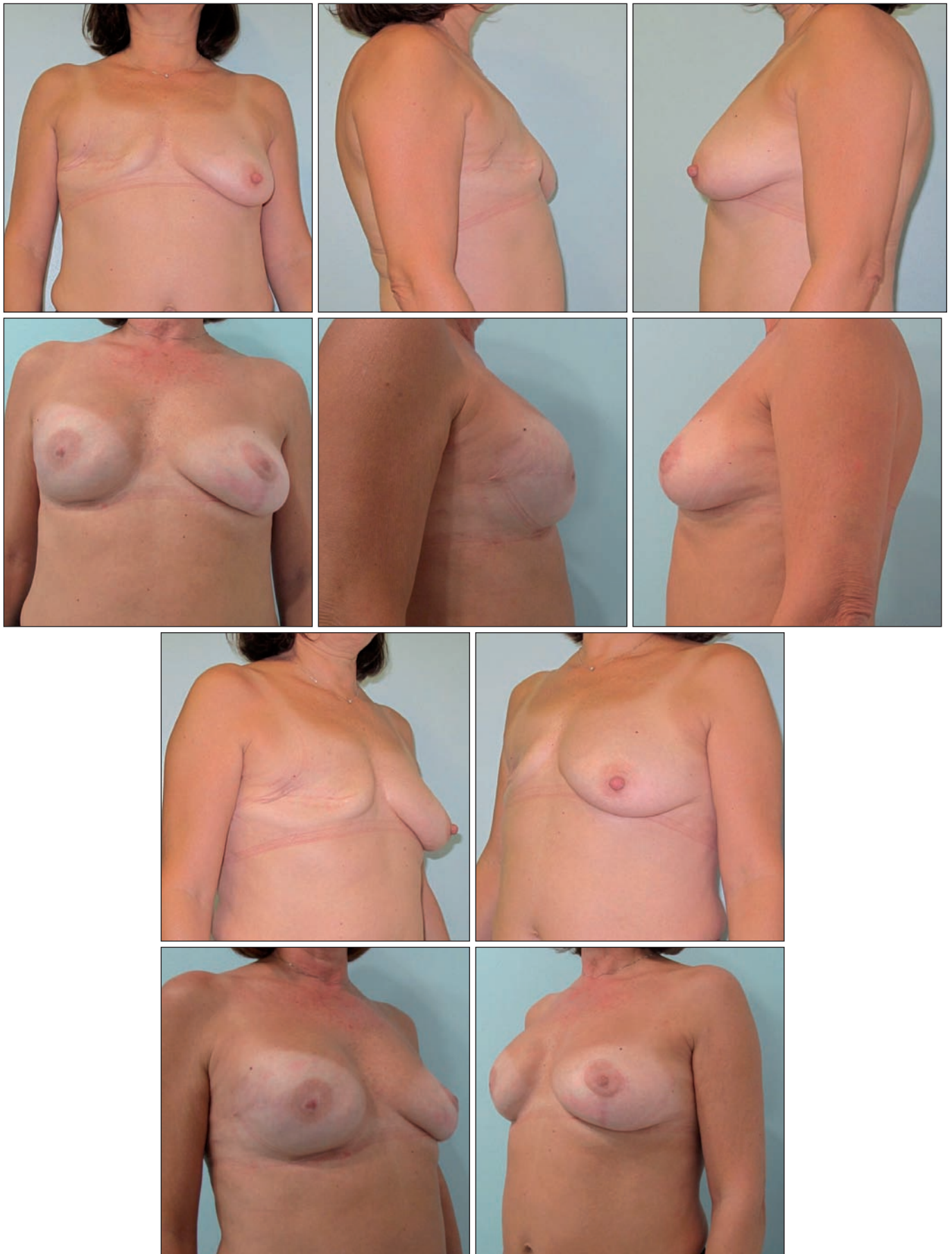

Fig. 11 (Caso 7). Pre y postoperatorio a los 3 años en paciente de 58 años, no radiada: 20 sesiones de tratamiento con LPG®, lipotransferencia de 245 ml., en una sola sesión, implante mamario de 395 cc y mastopexia contralateral.

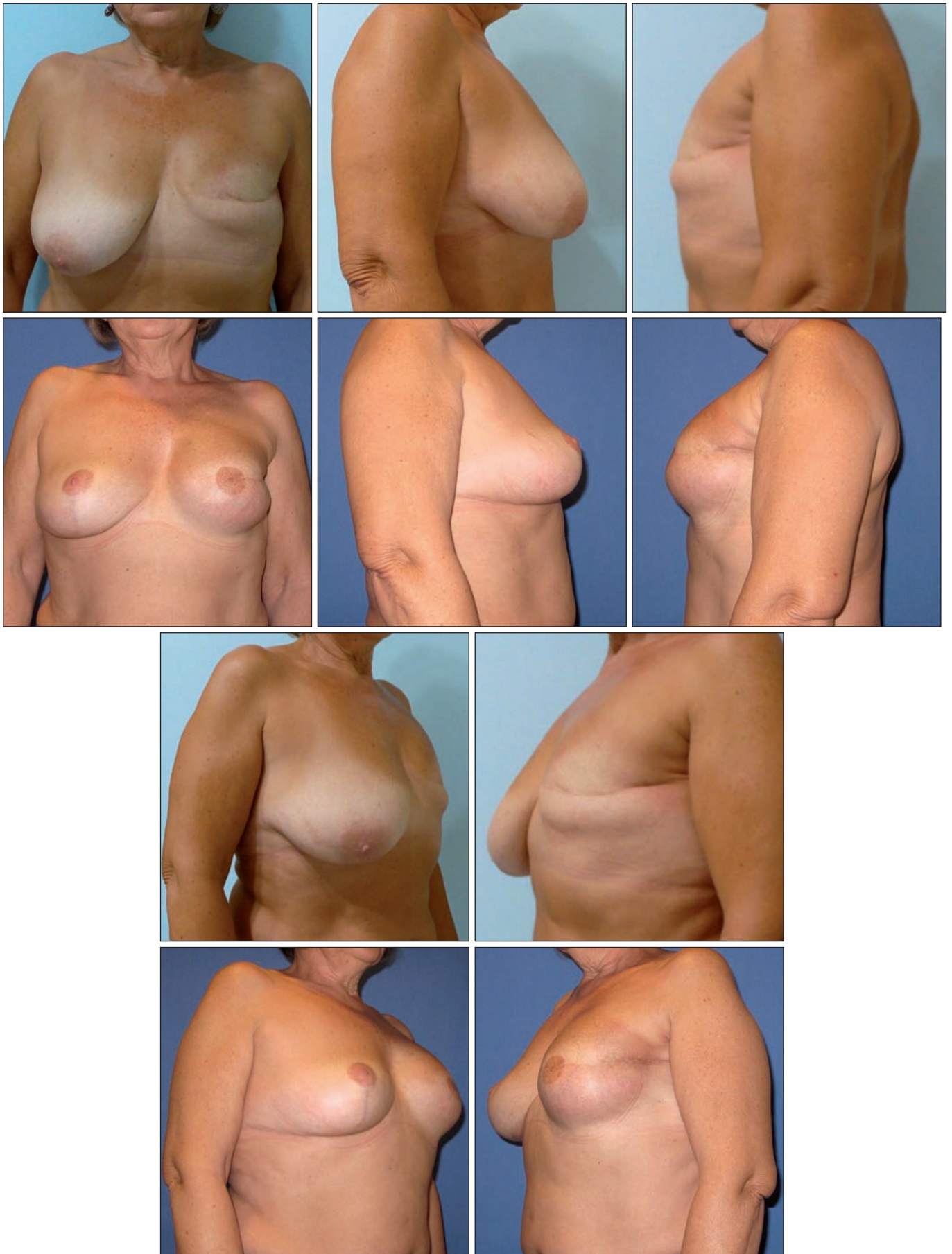


Fig. 12 (Caso 5). Pre y postoperatorio a los 7 años en paciente de 60 años, radiada: 30 sesiones de tratamiento con LPG®, lipotransferencia de 250 ml., en 2 sesiones, e implante de 490 cc., con reducción mamaria contralateral.

Tabla III. Coste por paciente reconstruida

COSTE	PACIENTES SIN RT* SOLO LPG®	PACIENTES SIN RT* y 1 LIPOTRANSFERENCIA	PACIENTES SIN RT* y 2 LIPOTRANSFERENCIAS	PACIENTES CON RT* y 2 LIPOTRANSFERENCIAS
LPG®	1062	1062	1062	1363
CIRUGÍA	255	561	867	867
IMPLANTES	715	715	715	715
CONSULTAS	221	272	323	323
ESTANCIA HOSPITALARIA	173,4	348,8	520,2	520,2
PREOPERATORIO	72	144	216	216
RECONSTRUCCIÓN CAP**	380	380	380	380
QUIRÓFANO+ANESTESIA***	502,44	1166,99	1833,74	3633,74
TOTAL	3380,84	4649,79	5916,94	8017,94

* RT: Radioterapia

** CAP: Complejo pezón-areola

*** Incluye gastos de anestesia, personal y medicación

Todas las pacientes reconstruidas sufrieron decoloración de la areola a partir del segundo año y necesitaron retoque.

Dos pacientes no radiadas fueron tratadas con mastectomía subcutánea y prótesis contralateral por presentar marcadores genéticos positivos (BRACA 1 y 2). Y 16 pacientes se sometieron a cirugía de simetrización contralateral: mastopexia en 10 casos y reducción de mama en 6.

En el seguimiento postoperatorio, la contractura capsular fue mayor en las pacientes que habían recibido radioterapia: las 5 pacientes radiadas presentaron grado II de Baker a los 3 y 5 años de postoperatorio, frente al grupo no radiado en el que 2 pacientes presentaron Baker II y 11 Baker I.

El coste por paciente reconstruida con ésta técnica tuvo una media de 6.336,37 €. Este coste varió en más del 50% dependiendo de si se trataba de pacientes radiadas o no. Así, en las pacientes no radiadas y sin lipotransferencia, el coste fue de 3.380,84 €; en las no radiadas y con 1 sesión de lipotransferencia fue de 4.649,79 €; con 2 sesiones de lipotransferencia 5.916,94 €; y en las radiadas, todas con 2 lipotransferencias, fue de 8.017,94 € (Tabla III).

El grado de satisfacción de las pacientes en la escala Liker fue muy bueno en el 100% de los casos.

Discusión

La expansión cutánea externa con LPG® más implante es un método alternativo y complementario en reconstrucción mamaria diferida aplicable a cualquier tipo de paciente mastectomizada y que, hasta donde hemos podido conocer, no aparece en la literatura referido al uso e indicaciones tradicionales de la endermología,

En el estudio realizado por la SECPRE en 2012 sobre "La calidad del tratamiento integral a las mujeres afecta-

das por cáncer de mama" (1) se demuestra que solo un 30% de las mastectomizadas se someten a reconstrucción. En la encuesta sobre los motivos que subyacen en ese 70% de negativas a la reconstrucción, el 50,9% dice no sentir la necesidad de hacerlo; el 25,1% que su enfermedad era la única prioridad; y el 31% por miedo a las complicaciones postquirúrgicas y a la recuperación tras la intervención.

Nuestro trabajo va dirigido a conseguir una técnica que permita a más mujeres someterse a reconstrucción mamaria, ya que el proceso de preparación de la piel mediante LPG® solo necesita 35 minutos, 2 veces a la semana de tratamiento en consulta durante un máximo de 3 meses, sin dolor ni necesidad de estar de baja en sus actividades cotidianas. Aunque el Sistema Nacional de Salud español o las compañías sanitarias aseguradoras privadas no cubren en la actualidad este tratamiento por no figurar aún en sus carteras de servicios, el sobrecoste para las pacientes no supera los 1.000 €. Por su parte, los centros médicos tienen que hacer una inversión en aparatología que ronda los 36.000 €, y estos equipos están ya presentes en muchas clínicas para tratamientos de celulitis y cicatrices.

Nuestro objetivo es conseguir transformar la piel del tórax mastectomizado en una piel con indicación de aumento mamario primario simple en situación de amastia, y creemos que lo hemos logrado.

La expansión cutánea externa con LPG® mejora la calidad del tejido (10) porque no lo adelgaza, como ocurre con el expansor tradicional, y permite la reconstrucción de la mama en pacientes radiadas y no radiadas porque elimina las adherencias de la capa cicatricial inextensible que se forma tras la mastectomía a la vez que mejora el trefismo de la piel, independientemente del tipo de mastectomía realizada, de la edad de la paciente, de si ha sido radiada y del resultado del estudio anatómico del tumor (11).

En reconstrucción de mama diferida, la técnica de expansor más prótesis es la que más frecuentemente se realiza en nuestro medio hospitalario (55%) (1, 8) y con tendencia creciente respecto a las técnicas microquirúrgicas. Sin embargo, requiere una selección exhaustiva de las pacientes a la hora de realizar la indicación ya que en aquellas que han sido radiadas o que presentan una cobertura cutánea deficiente, el índice de complicaciones es alto, tanto en lo referente a la aparición de contractura capsular severa como de roturas y resultados estéticos inadecuados (9); todo esto lleva a desaconsejar la reconstrucción mamaria en los centros hospitalarios que no disponen de infraestructura para realizar microcirugía.

La reciente aparición de los trasplantes de grasa autóloga como medio de reconstrucción mamaria, tal y como proponen Khouri o Serra, ha conseguido mejorar la calidad y el grosor cutáneo postradiación y algunos autores proponen reconstrucción mamaria total con grasa evitando el uso de implantes (12,13). Esta técnica tiene la limitación del tamaño de la mama que se puede alcanzar y supone la necesidad de múltiples intervenciones hasta obtener un volumen mínimo y estéticamente correcto (14). Nosotros hemos practicado también esta técnica, pero nos encontrábamos con la limitación del plano cicatricial de la mastectomía que evita en muchas ocasiones una correcta expansión y distribución del tejido graso injertado, por lo que pensamos que el tratamiento previo con LPG® resultaría también ideal para aquellas pacientes en las que se pretende realizar reconstrucción mamaria empleando solo grasa autóloga.

Para grandes volúmenes mamarios o cuando se trata de pacientes jóvenes, la indicación para muchos autores sigue siendo la reconstrucción diferida mediante colgajo microquirúrgico libre (DIEP, SIEA, etc.) porque aseguran una mejor calidad de vida tras la reconstrucción y una mejor relación coste-efectividad (15). Sin embargo, presenta el inconveniente de necesitar una infraestructura quirúrgica compleja (16), Unidad de Cuidados Intensivos, un equipo multidisciplinario entrenado, formación técnica y un volumen de pacientes óptimo. Por desgracia, la mayoría de cirujanos no trabajan con estos estándares de infraestructura, recursos humanos y técnicos, y esto es causa de que muchas pacientes rechacen la intervención o no tengan acceso a ella.

Igualmente, creemos haber podido demostrar que nuestro método es en términos económicos más barato que cualquiera de los preexistentes, porque elimina un paso quirúrgico respecto a la cirugía de expansor más prótesis y la duración de la intervención es mucho menor respecto a la de colgajos.

Los estudios realizados en el Sistema Nacional de Salud español, como el de Novo Torres, y col (17), muestran un gasto de 14.431 € para la cirugía de colgajos torácicos con expansor/prótesis; de 13.016,96 € para la de colgajos microquirúrgicos tipo DIEP o SIEA; y de 9.973,2 € para la de expansor más prótesis. El coste

medio de la reconstrucción con expansión externa previa con LPG® fue de 6.336,37 € en las pacientes de nuestro grupo de estudio y con la aseguradora privada ASISA.

La estancia media de cada proceso en este mismo trabajo es de 6+2 días para los colgajos microquirúrgicos; 2+2 días para el uso de expansor más implante; y de 4+2 días en los casos de colgajos torácicos más implante. En nuestro grupo de pacientes, la estancia media fue de 1 día de ingreso hospitalario.

Existen también estudios de coste en EE.UU. en los que éste se dispara hasta 18.263 \$ para los colgajos microquirúrgicos (18), y muestran una equiparación en el coste, con el paso del tiempo con los de expansor y prótesis a partir del 4º año de postoperatorio, cuando se realizan recambios protésicos. Sin embargo no creemos que estos costes sean comparables con los que presentamos por la diferencia de coste hospitalario entre España y EE.UU.

En términos comparativos globales de coste entre técnicas todos los estudios demuestran que el mayor gasto en reconstrucción mamaria diferida lo origina el tiempo quirúrgico, y por tanto la reconstrucción con colgajos microquirúrgicos resulta más cara que la que se hace con expansor más prótesis; y a su vez nuestra técnica, como hemos presentado, es más barata que ésta última.

En nuestra experiencia con implantes mamarios en la técnica que presentamos, hemos utilizado implantes anatómicos Mentor CPG (Contour Profile Gel) con un índice de contractura capsular de 0% para grados III/IV en casos que superan ya los 7 años de evolución, de manera semejante a los estudios que presentan Hammond y col. sobre los mismos implantes en aumento de mama primario, reconstrucción y recambio de prótesis (19, 20). Disponemos de datos de 2 pacientes a los 7 años; 3 pacientes a 5 años; 6 pacientes a 3 años; y 7 pacientes a 1 año de evolución incluidos en este trabajo, sin contractura superior a Baker II.

Reseñar finalmente, que el alto grado de satisfacción de nuestras pacientes por el resultado final obtenido, 100% de valoración como muy bueno en escala de Likert de valoración subjetiva, fue independiente de haber recibido o no radioterapia. Esta valoración fue similar a la de otros artículos y encuestas según las técnicas, que reflejan por encima del 95% de satisfacción (1), por lo que creemos que la técnica que presentamos no intenta solo mejorar resultados estéticos y satisfacción respecto a las demás, sino también conseguir que un mayor número de mujeres accedan de forma sencilla y poco traumática a la reconstrucción mamaria postmastectomía. A nuestro juicio, un 70% de mujeres no reconstruidas en España nos parece una cifra inaceptable dado que en ese mismo estudio de la SECPRE se recoge la importancia que en la autoestima, imagen psicológica y sexualidad de la mujer, tiene la mastectomía.

Conclusiones

Proponemos la expansión cutánea externa con LPG® como completamento previo a la reconstrucción mamaria diferida es un método de aplicación universal, sencillo, barato y reproducible, que permite a las mujeres sometidas a mastectomía acceder a una reconstrucción con menor tiempo de recuperación postoperatoria, sin cicatrices añadidas y con resultados estéticos aceptables, independientemente de si han recibido radioterapia o no.

Dirección del autor

Dr. Miguel de la Cruz López
C/ Polonia 146
11130, Chiclana, Cádiz, España
Correo electrónico: mrdelacruzlopez@yahoo.com

Bibliografía

- Sociedad Española de Cirugía Plástica, Reparadora y Estética (SECPRE):** Estudio nacional sobre la calidad del tratamiento integral a las mujeres afectadas por cáncer de mama. Octubre 2012. Depósito Legal M-33921-2012.
- Howard-Mcnatt MM.:** Patient opting for breast reconstruction following mastectomy: an analysis of uptake rates and benefit. *Breast cancer*, 2013 5:9-15.
- Albornoz CR, Bach PB, Mehrara BJ, et al.:** A paradigm shift in U.S. breast reconstruction increasing implant rates *Plast Reconstr Surg* 2013, 131:15-23.
- Berry T, Brooks S, Sydow N, Djohan R, Nutter B, Lyons J, Dietz, J.:** Complication rates of radiation on tissue expander and autologous tissue breast reconstruction. *Ann Surg. Oncol.* 2010; 17 Suppl 3: 202-210.
- Gutiérrez Gómez, C, Rivas León, B Cárdenas Mejía, A.:** Reconstrucción mamaria con expansor tisular e implante. Indicaciones y experiencia en 24 casos. *Cir. plást. iberolatinoam* 2012, 38 (4):323-328.
- Blondell PN, Vanderstraeten GG, Monstrey SJ. et al.:** The donor site morbidity of free DIEP flaps and free tram flaps for breast reconstruction. *Br.J. Plast. Surg.* 1997; 50: 322-330.
- Harless, C. and Jacobson, S.R.:** Current strategies with 2-staged prosthetic breast reconstruction *Gland Surg.* 2015, 4(3): 204-211.
- Serletti JM, Fosnot J, Nelson JA, et al.:** Breast reconstruction after breast cancer. *Plast Reconstr Surg* 2011; 127:124e-35e.
- Cordeiro PG., McCarthy CM.:** A single surgeon's 12 year experience with tissue expander/implant breast reconstruction: part II. An analysis of long-term complications, aesthetic outcomes and patient satisfaction. *Plast Reconstr Surg* 2006, 15,118(4) 825-831.
- Majani, U., Majani, A.:** Tissue mechanoestimulation in the treatment of scars. *Acta Médica Mediterranea*, 3013, 29:133.
- Burgeois JF, Gourgou S, Kramra A, Lagarde JM, Guillot B.:** A randomized prospective study using LPG® technique in treating radiation induced skin fibrosis. Clinical and profilometric analysis. *Skin Research and Technology* 2008: 14:71-76.
- Serra Renom JM, Muñoz Olmo JL, Serra Mestre JM.:** Fat grafting in postmastectomy breast reconstruction with expanders and prosthesis in patients who have received radiotherapy. Formation of new subcutaneous tissue. *Plast Reconstr Surg.* 2010,125:12-18.
- Khouri RK, Eisenmann Klein M, Cardoso E, Cooley BC, Kacher D, Gombos E, Baker TJ.:** BRAVA and autologous fat transfer is a safe and effective breast augmentation alternative: results of a 6-year, 81-patient prospective multicenter study. *Plast Reconstr Surg.* 2012; 129: 1173-1187.
- Serra Renom JM.:** Aplicaciones de la inyección de grasa en Cirugía Plástica Reparadora y Estética. Nuestra evolución y estado actual. *Cir.plást. iberolatinoam.* 2013, 39-Supl. 1: s3-s7.
- Casado Sánchez, C., Cabrera Sánchez, E., Redondo Camacho, A., Rioja Torrejón, I.F.:** Análisis de controversias en reconstrucción mamaria con colgajo DIEP. *Cir. plást. iberolatinoam.*, 2008, 34 (4):267-276.
- Grover R, Padula WY, Van Viet M, Ridgway EB.:** Comparing five alternative methods of breast reconstruction surgery: a cost-effectiveness analysis. *Plast Reconstr Surg.* 2013.; 132(5): 709e-723e
- Novo Torres A, Lorda Barraguer E, Laredo Ortíz C.:** Coste de la reconstrucción mamaria en la sanidad pública española según la técnica aplicada. *Cir. plást. iberolatinoam.* 2014, 40 (1): 13-20.
- Kroll, SS., Reece, GP., Miller, MJ., et al.:** Comparison of cost for DIEP and free tram flap breast reconstructions. *Plast Reconstr Surg.* 2001, 107: 1413-1416.
- Hammond DC, Migliori MM, Caplin DA, Garcia ME, Philips CA.:** Mentor® contour profile gel implants: clinical outcomes at 6 years. *Plast Reconstr Surg.* 2012; 129(6): 1381-1391
- Spears SI, Baker JL. jr.:** Classification of capsular contracture after prosthetic breast reconstruction. *Plast Reconstr Surg.* 1995, 96(5): 1119-1123.

Comentario al artículo “Expansión cutánea externa con endermología. Un método alternativo complementario en reconstrucción mamaria diferida”

Dr. José Luis Haddad

Cirujano Plástico, Profesor de Cirugía Plástica Hospital General de México y Hospital Rubén Leñero, México DF, México. Presidente de la Asociación Mexicana de Cirugía Plástica, Estética y Reconstructiva 2013-2014.

El autor nos presenta una alternativa más de reconstrucción mamaria diferida para sumar a nuestro vasto arsenal terapéutico. Consiste en la aplicación de endermología previa a la colocación de un implante mamario. Los argumentos a favor de este procedimiento, según refiere, son múltiples con respecto a la facilidad técnica, al costo a la conclusión de la reconstrucción, al grado de contractura capsular y a la disminución de inconvenientes para las pacientes. Incluye en su estudio 18 pacientes en un período de 7 años. El primer cuestionamiento que surge es ¿por qué una técnica de tantas bondades solo fue efectuada en tan pocas pacientes?

La secuencia de tratamiento fue la siguiente: una media de 23,3 sesiones de LPG®; 1,1 sesiones de lipotransferencia; colocación del implante mamario y simetrización contralateral; reconstrucción del pezón; y finalmente, tatuaje de la areola, con un tiempo medio de reconstrucción de 8 meses y 20 días. Desde mi punto de vista personal, un desacierto de la filosofía del sistema BRAVA es el tiempo invertido, los múltiples procedimientos, y el costo que ello significa; sin embargo, en su defensa, le otorgo el beneficio de la reconstrucción exclusivamente con tejido autólogo con el dividendo que esto implica. El autor del presente artículo por el contrario, en un lapso similar, finaliza la reconstrucción con material aloplástico. Surge la segunda pregunta: ¿qué es más conveniente después de ese tiempo invertido, tejido autólogo o material aloplástico?

En la actualidad, es preferible llevar a cabo reconstrucción mamaria inmediata, aunque esto no siempre es posible; quizá las pacientes que requieren radioterapia sean candidatas a reconstrucción diferida (1). En mi experiencia, las pacientes que deciden someterse a una reconstrucción mamaria diferida se preocupan mucho del tiempo que involucra dicha reconstrucción, así como del número de procedimientos a practicarles. En otras palabras, cuanto más pronto se termine, mejor. Es por ello que frecuentemente utilizamos tejidos autólogos o bien la combinación de tejidos autólogos con materiales aloplásticos, logrando de esa manera, en un gran número de casos, terminar la reconstrucción en un solo tiempo quirúrgico.

Una buena forma de evaluar la benevolencia de la ender-

mología en la piel de las pacientes quizá sería tomar pequeñas biopsias antes y después del tratamiento para darle un valor objetivo a la mejoría de la zona cicatricial, o quizá a la presencia de angiogénesis. La ganancia de piel que presenta el autor es evidente, 3,25 cm como promedio. No debemos olvidar que existen algunos colgajos loco-regionales sencillos, de rápida recuperación, con cicatrices bastante aceptables, que pueden suplir la cantidad de piel que queramos aportar de manera inmediata, y además con la posibilidad de crear un nuevo CAP en el mismo tiempo quirúrgico si así lo amerita el caso, o incluir un material aloplástico (2, 3).

Los buenos resultados que se muestran en el presente artículo quizá no sean desde mi punto de vista consecuencia de la técnica descrita, sino del técnico, que probablemente obtendría el mismo resultado con algún otro procedimiento sin la necesidad de utilizar la endermología y en un menor tiempo. No podemos catalogar a las técnicas como útiles en todos los casos; debemos individualizar cada uno de ellos y escoger el procedimiento más adecuado.

En resumen: creo que la endermología es una buena nueva pieza más del armamentario del cirujano plástico, cuya principal virtud quizá sea la disminución de la contractura capsular a largo plazo, aunque esto requiere en un futuro de estudios comparativos. En casos seleccionados, puede utilizarse para obtener resultados satisfactorios como los que muestra este artículo.

Bibliografía

1. **Nahabedian, M.Y.:** Breast Reconstruction: A Review and Rationale for Patient Selection *Plast. Reconstr. Surg.* 2009, 124: 55.
2. **Haddad T, J.L., Jimenez Muñoz Ledo, G.:** Descripción anatómico-quirúrgica del colgajo dorsoepigástrico: Una opción diferente en reconstrucción mamaria. *Cir. plást. ibero-latinoam.* 2012, 38 (1): 27-34.
3. **Haddad T. J.L., Hesiquio R.:** Cirugía mamaria estética y reconstructiva, Ed. Impresión Médica, México, 2014.

Respuesta al Comentario del Dr. Haddad

Dr. M. de la Cruz

Agradezco mucho al Dr. José Luis Haddad el comentario que hace sobre mi artículo y las interesantes reflexiones y preguntas que sobre él formula.

En primer lugar, coincido en que la muestra es pequeña; esto es debido a que el Sistema Nacional de Salud Español cubre todos los gastos de reconstrucción mamaria, condicionando por tanto el número de pacientes que llegan a las consultas de los cirujanos que solo ejercemos la actividad privada. Sin embargo, desde el año 2008, la expansión cutánea externa con LPG® más implante es la única técnica que he indicado para reconstrucción diferida tras mastectomía en mis pacientes, y por lo tanto el limitado número de casos no se ha debido a un sesgo en la indicación.

La ventaja del método que propongo con respecto al sistema BRAVA es que podemos aplicarlo en pacientes radiadas; y respecto a la duración total del periodo de reconstrucción, la mayor parte del proceso se ha dedicado a la preparación de la cicatriz y de la piel de la zona de la mastectomía, lo que las pacientes han tolerado muy bien por no haberles supuesto pérdida de tiempo en sus actividades cotidianas.

La reflexión más interesante es la referente a si debemos usar materiales aloplásticos o autólogos en la reconstrucción mamaria diferida.

Si trasladamos la pregunta a: ¿qué materiales usamos hoy para el aumento de mama primario en pacientes sanas con hipoplasias severas?, la respuesta aplicando esta técnica es común en ambos supuestos: implantes de silicona.

El objetivo de este trabajo ha sido poder abordar la reconstrucción como si se tratase de un aumento de mama simple con implantes anatómicos. La limitación habría sido la cicatriz inextensible que atraviesa el hemitórax y el plano cicatricial con escaso tejido subcutáneo en algunas pieles radiadas o no radiadas. La endermología con LPG® más lipotransferencia presentada aquí, nos permite recuperar las características de una piel sana en grosor y elasticidad (1).

Las reconstrucciones mamarias con colgajos tipo dorsal ancho descritos desde 1976 (Olivari) (2) en versión pediculada, de perforantes, o libres, son útiles para rescate en reconstrucciones complicadas, pero la morbilidad de la cicatriz tanto en la mama como en la zona donante de la espalda, son desventajas que podemos evitar mediante la expansión cutánea externa que mejora, además, las preexistentes de la mastectomía, tal y como se puede apreciar en los casos que presento.

Agradezco especialmente al Dr. Haddad el cumplido de atribuir a la habilidad técnica los buenos resultados presentados; pero en mi experiencia, la utilización previa de endermología sobre los tejidos cicatriciales es una buena opción de reconstrucción que complementa cualquier técnica que se aplique a posteriori, sea con tejidos autólogos o con implantes.

Estamos trabajando para implementar los sistemas de medición de la ganancia cutánea y el espesor dermograso a nuestro estudio, así como el software específico para LPG®. Pero sin embargo descartamos por el momento la toma de biopsias cutáneas, puesto que resultan difíciles de justificar en nuestros pacientes de consulta privada.

Bibliografía

1. **Marquez-Rebollo C, Vergara-Carrasco L, Diaz-Navarro R. et al.:** Benefit of endermology on indurations and panniculitis/lipoatrophy during relapsing-remitting multiple sclerosis long-term treatment with glatiramer acetate. *Adv Ther.* 2014, 31(8): 904-914,
2. **Godina, M.:** The Tailored latissimus dorsi free flap, *Plast. Reconstr Surg.* 1987, 80:304.